

Uma Viagem Virtual pelo Cólon – Colonoscopia Virtual

Cristina Almeida, Eugénia Arede, Fátima Dias, Pedro Rodrigues, Rosa Cardoso e Susana Vieira, 2008

Introdução

Tem sido dito com insistência, que as alterações tecnológicas têm feito a Humanidade progredir nos últimos 50 anos, mais do que em toda a história da Humanidade.

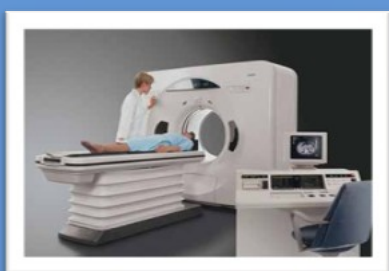
As mudanças contínuas que se têm verificado na sociedade e na saúde exigem novas abordagens e soluções para os problemas, que se afiguram cada vez mais complexos e diversificados. Deste modo, o contínuo desenvolvimento de técnicas auxiliares de diagnóstico que se revelem eficazes e simultaneamente mais agradáveis para o cidadão comum, cada vez mais participante e esclarecido, é sempre acolhido de braços abertos pelos profissionais de saúde.

Uma técnica ainda bastante recente mas que parece ser promissora é a colonoscopia virtual realizada através de Tomografia Computorizada (TC). Esta técnica define-se como o estudo endoscópico do cólon que se realiza através de um procedimento de TC Helicoidal, que por meio de um programa informático específico, permite efectuar distintas reconstruções do cólon e do recto. Esta permite obter uma imagem tridimensional muito semelhante à obtida pela técnica da colonoscopia óptica convencional, na representação de superfícies bem como na representação de volumes em perspectiva [1].

Esta técnica tem sido alvo de grande pesquisa nos últimos anos.

Desenvolvimento – O que é a Colonoscopia Virtual?

A colonoscopia virtual é um exame minimamente invasivo e geralmente bem tolerado pelo paciente, que permite a



visualização dinâmica de toda a mucosa do cólon, utilizando para tal imagens adquiridas, por meio da TC helicoidal com obtenção de cortes finos ao nível do abdómen e pelvis, e posteriormente reconstruídas tridimensionalmente. As imagens obtidas são muito idênticas às obtidas por colonoscopia convencional, embora a primeira permita a visualização de toda a mucosa do cólon a partir de qualquer ângulo.

A colonoscopia virtual pode também ser obtida a partir de imagens obtidas por ressonância magnética (RM) [1, 3], no entanto focaremos unicamente a técnica realizado por TC Helicoidal.

Qual a preparação exigida neste exame?

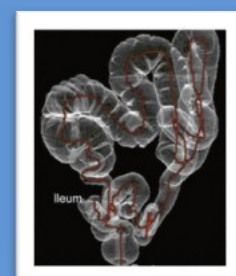
Para a realização deste exame é necessário uma limpeza rigorosa do cólon, uma vez que os resíduos fecais podem facilmente ser confundidos com pólipos [2]. Por esta razão, pode ser pedido ao paciente para ingerir um preparado de bário, denominado na literatura por marcador fecal, que ao ser absorvido pelas fezes aumenta a sua densidade e permite a sua diferenciação. A utilização de um marcador fecal constitui um elemento chave para a boa realização deste exame, uma vez que reduz significativamente a incidência de falsos positivos. É necessária uma distensão adequada do cólon de forma a otimizar a detecção de lesões na mucosa. Para isso é insuflado ar ou CO₂ através de uma cânula rectal e para avaliar se a distensão é a pretendida, utiliza-se a imagem de referência (o topograma – Figura 11), e fazem-se os ajustes considerados necessários, de acordo com a tolerância do paciente [2]. Da preparação para este exame consta a abstinência de todo o tipo de comida sólida durante os dois dias anteriores ao exame e a ingestão de laxantes e uso de enemas de forma a conseguir-se a evacuação completa do intestino antes do exame.

Para prevenir a desidratação sugere-se o consumo de uma quantidade abundante de líquidos como, sumos e caldos e uma semana antes da realização do mesmo deve ser suspenso o consumo de preparações de ferro, uma vez que os resíduos deste produzem fezes negras que impedem a correcta visualização da mucosa [3, 6].

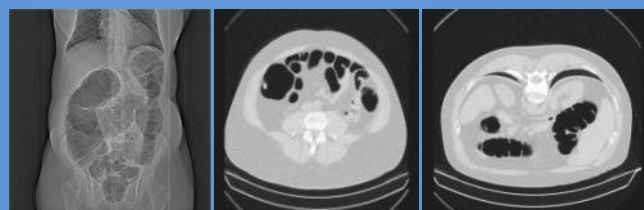

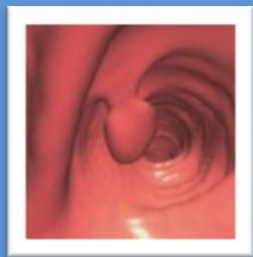Figura 11 - Imagem do topograma, seguida e imagem axial em supinação e imagem axial em pronação. Fonte: www.alardxi.org/colonotc.htm

As imagens adquiridas por TC são transferidas para uma workstation em que os dados de volume tridimensional da TC são projectados como imagens



bidimensionais no ecrã do computador.

Para a análise das imagens de colonoscopia virtual podem ser utilizadas duas técnicas diferentes de representação dos dados: o algoritmo de representação de superfície (SSD - surface shaded display) ou o algoritmo de representação de volume (VRT - volume rendering technic).



É ainda possível observar o interior de toda a superfície intestinal através da funcionalidade endoscopia virtual.

Porquê a Colonoscopia Virtual?

A colonoscopia virtual é um exame auxiliar de diagnóstico que permite o rastreio bem como o diagnóstico precoce de lesões pré-malignas/ malignas, estando principalmente indicado nas seguintes situações [4]:

- Seguimento de pacientes assintomáticos mas com antecedentes pessoais que aumentam o risco habitual;
- Rastreio de pólipos ou cancro do cólon e ainda pesquisa de causa de dor abdomino-pelvica;
- Avaliação pré-operatória do cólon nas grandes neoplasias do cólon esquerdo que impedem a colonoscopia optica;
- Controlo do cólon proximal em estudos endoscópicos incompletos por: obstrução ou estenose benigna, como por ex. na Doença Diverticular;
- Avaliação da porção anastomática do cólon pós-operatória;
- Aplicação na Pediatria para diagnóstico de lesões e malformações congénitas;
- Avaliação do cólon pós insucesso da colonoscopia optica.

Não apresenta contra-indicações, no entanto apresenta algumas limitações como [4]:

- Pouca eficácia na detecção de pólipos de dimensões inferiores a 6/8 mm;
- Não está indicada para o estudo de úlceras, lesões plana ou alterações inflamatórias do cólon (colite ulcerosa ou doença de Crohn);
- Elevado custo;
- Não permite visualizar com precisão a textura e a cor da mucosa cólica

- Apresenta alguns falsos positivos nomeadamente por se confundirem restos fecais com pólipos;
- Apresenta alguns falsos negativos nomeadamente por não permitir a visualização de formações submersas no líquido intra-luminal cólico, resultante da preparação prévia intestinal;
- Permite apenas o diagnóstico ao passo que a colonoscopia óptica convencional permite, para além do diagnóstico, o tratamento e biopsia da lesão.

A Colonoscopia virtual é em tudo um exame semelhante à Colonoscopia óptica convencional, contudo traduz vários benefícios relativamente ao método tradicional [4]:

- O paciente apresenta-se normalmente menos ansioso e assustado com a técnica, uma vez que pode retomar de imediato a sua vida quotidiana;
- Método minimamente invasivo e bem tolerado pelo paciente;
- Reduz drasticamente o risco de perfuração do intestino;
- Não requer sedação ou anestesia;
- Pode ser realizada mesmo na presença do cólon inflamado;
- Pode revelar outras patologias não possíveis de observar pelo método tradicional;
- Realiza-se em cerca de 10 minutos (a colonoscopia óptica de 30 a 60 minutos);
- Técnica mais segura que a colonoscopia convencional, uma vez que apresenta menor risco de perfuração e consequentemente de morte;
- Possibilidade de avaliação da patologia exterior ao cólon uma vez que fornece imagens tomográficas de toda a anatomia circundante ao cólon;
- Sensibilidade semelhante à obtida com a colonoscopia óptica convencional para pólipos de dimensões superiores a 10 mm e sensibilidade superior à técnica de clister de duplo contraste.

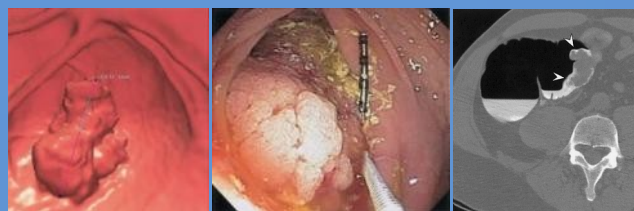

Figura 12 - Adenoma Viloso: a) vista endoluminal da reconstrução 3D de TC (colonoscopia virtual); b) Fotografia tirada através da técnica de colonoscopia convencional correspondente



ao pólipo anterior; c) imagem do corte da TC onde é visualizado o pólipo anterior

Fonte: radiographics.rsnajnl.org/cgi/reprint/24/6/1535

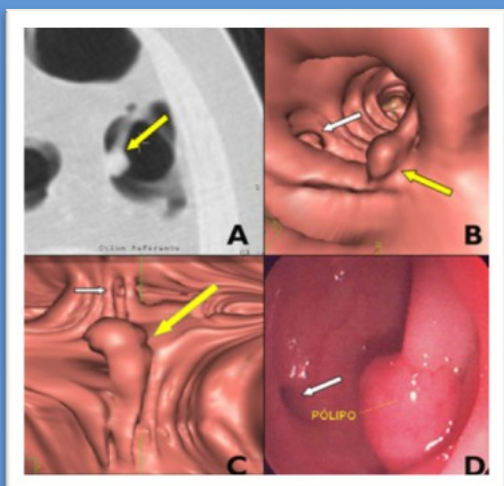


Figura 13 - A) imagem do corte da TC onde é visualizado o pólipo; B e C) vista endoluminal da reconstrução 3D de TC (colonoscopia virtual); D) Fotografia tirada através da técnica de colonoscopia convencional correspondente ao pólipo anterior;

Fonte: radiographics.rsnajnl.org/cgi/reprint/24/6/1535

Os principais riscos [4]:

- A realização desta técnica requer a utilização de radiações ionizantes, embora em doses reduzidas, por este motivo não deve ser efectuada durante a gravidez;



Existe o risco embora reduzido de perfuração do intestino pela introdução de ar para distensão deste, uma vez referimos este ser minimamente invasivo.

O que concluímos:

A incidência crescente do carcinoma colo-rectal, nos países Europeus e E.U.A, verificada nas últimas três décadas, a alta taxa de curabilidade cirúrgica alcançada nas formas menos avançadas e o conhecimento de que cerca de 90% destes tumores malignos se desenvolvem a partir de lesões benignas endoscopicamente identificáveis e ressecáveis (a bem estudada sequência adenoma-cancro) fazem do rastreio destas patologias, em populações assintomáticas, o paradigma de uma campanha de prevenção oncológica bem sucedida.

A colonoscopia virtual é uma técnica em evolução que pode, dentro dos parâmetros actuais, ser utilizada para substituir a colonoscopia convencional em condições especiais, como no rastreio de pólipos maiores que 1,0 cm e na pesquisa de alterações a montante de obstruções intestinais [1].

Para doentes que não queiram passar pela experiência desagradável da colonoscopia óptica convencional, a colonoscopia virtual apresenta-se como um exame atractivo. Artigos publicados, nos Estados Unidos, referem que cerca de 60% dos doentes que efectuem colonoscopia virtual nunca tinham realizado outro exame de rastreio [5].


Até agora temos assistido a progressivos refinamentos nos equipamentos, software e técnica de exame mas o crescente interesse nesta técnica, a qual em vários estudos internacionais, tem atingido valores de [7]:

- 87% de sensibilidade e 86% de especificidade, para lesões <5mm
- 90% de sensibilidade e 91% de especificidade, para lesões entre 5 e 9mm
- 100% de sensibilidade e 100% de especificidade, para lesões >9mm

Importa referir que em todos estes estudos a concordância na interpretação diagnóstica dos resultados imagiológicos aumenta com a aprendizagem.

Terá a colonoscopia virtual um papel no rastreio do cancro colo-rectal?

A questão está em aberto mas, parece-nos lógico afirmar que o papel secundário que tem tido até agora face á colonoscopia óptica convencional será rapidamente invertido.



Apesar de não possuir um papel terapêutico, a colonoscopia virtual, por ser uma técnica em fase inicial, tem potencial para melhorar o seu desempenho.

As constantes inovações tecnológicas melhorarão ainda mais a acuidade diagnóstica e reduzirão o custo. Será também interessante que venha a ser dispensada a desconfortável preparação intestinal que exige actualmente.

Por tudo o exposto, podemos afirmar que num futuro próximo ela terá um papel importante no rastreio da patologia neoplásica colo-rectal, tendo já hoje valor no rastreio de patologia tumoral do cólon ascendente e em casos de presença de estenoses inultrapassáveis endoscopicamente [1].



Assim, em áreas nas quais os pedidos de exames de colonoscopia convencional ultrapassem os recursos humanos existentes, esta pode ser uma técnica alternativa para selecção de doentes a biopsar. ■

Referências Bibliográficas:

1. Calha, Canena; "Colonografia por Tomografia Computorizada: Primeiros Resultados"; Dezembro, 2006, Disponível em URL: www.spg.pt/publicacoes/?file=ultimo&middle=pdf&edicao=161&publicacao=21&artigo=381
2. Helen M. Fenlon, M.B., David P. Nunes, M.B., Paul C. Schroy, M.D., M.P.H., Matthew A. Barish, M.D., Peter D. Clarke, M.D., and Joseph T. Ferrucci, M.D.; "A Comparison of Virtual and Conventional Colonoscopy for the Detection of Colorectal Polyps"; Novembro 11, 1999; Volume 341:1496-1503; Numero 20, Disponível em URL: content.nejm.org/cgi/reprint/341/20/1496.pdf;
3. Perry J. Pickhardt, MD; "Differential Diagnosis of Polypoid Lesions Seen at CT Colonography (Virtual Colonoscopy)"; Radiographics; Novembro-Dezembro 2004; Volume 24; Numero 6; Disponível em URL: radiographics.rsna.org/cgi/reprint/24/6/1535
4. Bradford J.Wood, M.D., Pouneh Razavi, M.D.;" Virtual Endoscopy: A Promising New Technology"; AMERICAN FAMILY PHYSICIAN; Julho de 2002; Volume 66, Número 1; Disponível em URL: www.aafp.org/afp/20020701/107.pdf
5. Joseph T. Ferrucci, MD; "Colonoscopy: Virtual and Optical—Another Look, Another View1"; Setembro 2004; Radiology 2005; 235:13-16;
6. M. E. Stoopen, K. Kimura y P. R. Ros; abdomen: El Tubo Digestivo, Tomo I.; Lippincott Wilkins; Philadelphia; 1999; Volume I, Capítulo 21, Páginas 263 – 270;
7. Carrascosa P., Capunay C., Castiglioni R., Carrascosa J.: "Virtual Colonoscopy. Experience after 500 studies". Third Virtual Colonoscopy Symposium. Bóston, USA, 2002.

I Jornadas de Fisioterapia dos Centros de Saúde do Dist. Bragança

I JORNADA DE FISIOTERAPIA DOS CENTROS DE SAÚDE DO DISTRITO DE BRAGANÇA " FISIOTERAPIA NA COMUNIDADE "



O Tecnologias da Saúde Online concretizou mais uma parceria, desta vez com as I Jornadas de Fisioterapia dos Centros de Saúde do Distrito de Bragança, que se realizam no dia 22 de Novembro de 2008, na ESTIG de Bragança.

Nesta edição da TDTOline Magazine trazemos até si as primeiras informações sobre este evento, disponíveis para consulta no subfórum criado para o efeito, em: <http://www.tdtonline.org/forum/viewforum.php?f=71>.

Na referida secção do fórum está disponível o programa (provisório) das Jornadas bem como a ficha de inscrição.

Brevemente estarão mais informações disponíveis. Por isso, se este evento é do seu interesse, não perca de vista o subfórum das I Jornadas de Fisioterapia dos Centros de Saúde do Distrito de Bragança, disponível na secção de parcerias do TDTOline.